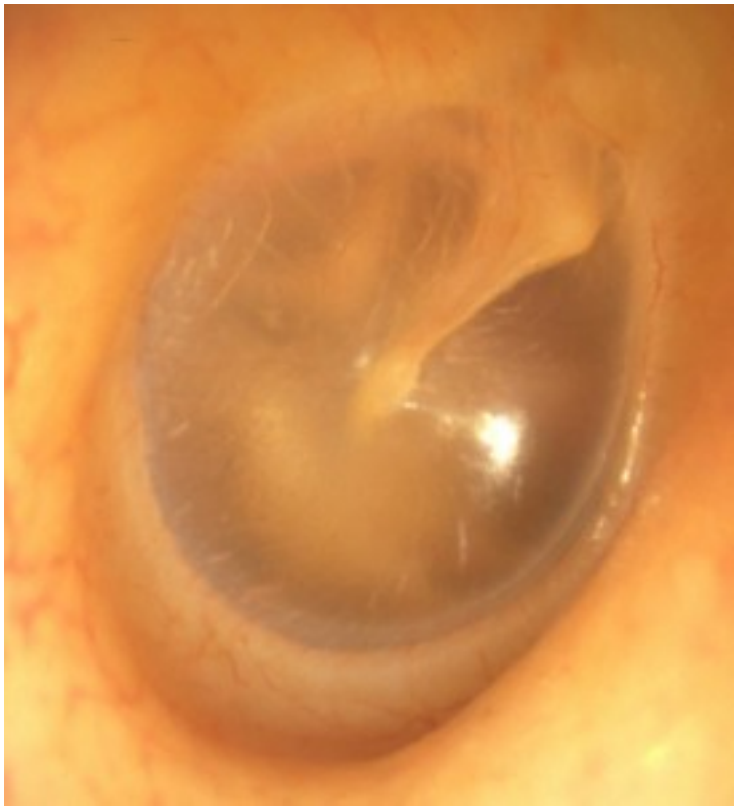

Figure 5 : tympan normalL'oreille moyenne se compose de plusieurs structures principales : le tympan, la caisse du tympan, les osselets et les deux fenêtres. La mastoïde et la trompe d'Eustache sont considérées comme des annexes de l'oreille moyenne. Le **tympan**, ou membrane tympanique qui ferme l'oreille externe en dedans, est fixé à l'os sur la plus grande partie de sa circonférence par une zone plus épaisse, l'annulus *(figure 5)*. Il apparaît comme une fine membrane d'environ 1 cm2 de surface, légèrement creusée en entonnoir autour du manche du marteau. Il est habituellement de couleur gris perle et partiellement transparent. Son orientation est variable par rapport à l'axe du conduit auditif externe. Sur le plan structurel, le tympan se compose de trois couches : de la peau sur la face regardant l'extérieur, du tissu conjonctif au milieu et de la muqueuse sur la face située dans l'oreille moyenne. Le tympan se divise en deux parties principales : la pars tensa, qui occupe plus du 90% de la surface et la pars flaccida occupant les 10% restant, appelée aussi membrane de Shrapnell. Elle constitue la partie supérieure du tympan et est de structure histologique plus fine que la pars tensa (absence de tissu conjonctif). Pour mieux localiser des lésions sur le tympan[i], la pars tensa est arbitrairement divisée en quatre cadrans d'importance variable. Il est essentiel de noter que le tympan d'un nouveau-né a quasi la taille adulte car son développement est terminé.

Sauf Mention contraire, le contenu de cette page est sous contrat Creative Commons
Copyright Dr. Albert Mudry

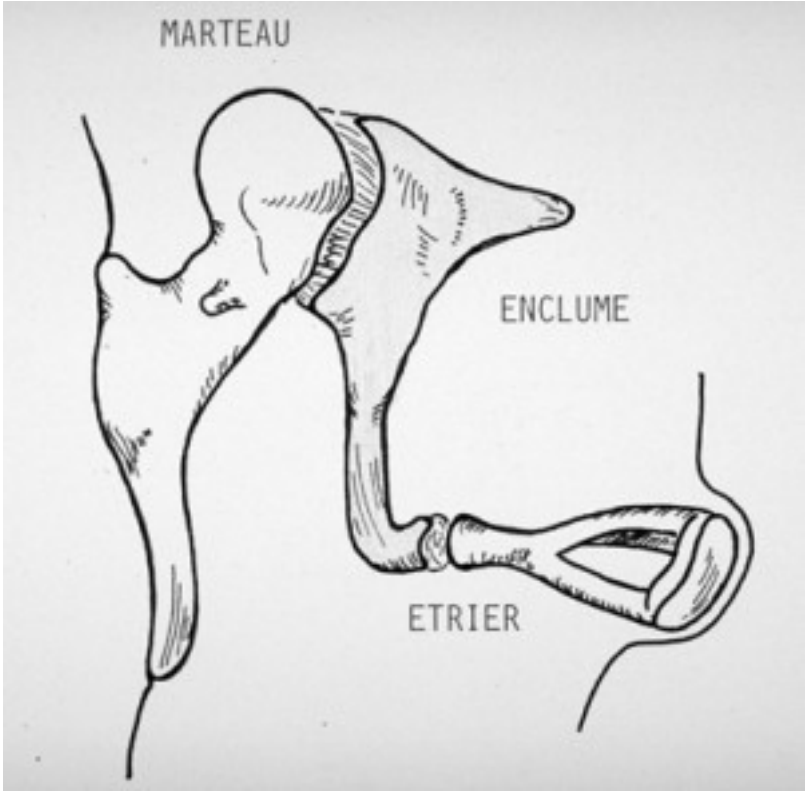

Figure 6 : schéma des osseletsLa cavité de l'oreille moyenne ou **caisse du tympan**[ii] est une cavité remplie d'air qui a la forme d'un cube irrégulier et déformé, dont le tympan constitue une face. Chez le nouveau-né elle a atteint sa taille adulte et définitive. Elle renferme, en son centre, trois osselets : le marteau, l'enclume et l'étrier *(figure 6)*. Elle se divise en trois parties principales : en haut l'attique (appelé aussi épitympan), au milieu l'atrium (appelé aussi mésotympan), dont une des parois est constituée par le promontoire[iii] et en bas l'hypotympan. Trois nerfs traversent la caisse du tympan :

•

Sauf Mention contraire, le contenu de cette page est sous contrat Creative Commons
Copyright Dr. Albert Mudry

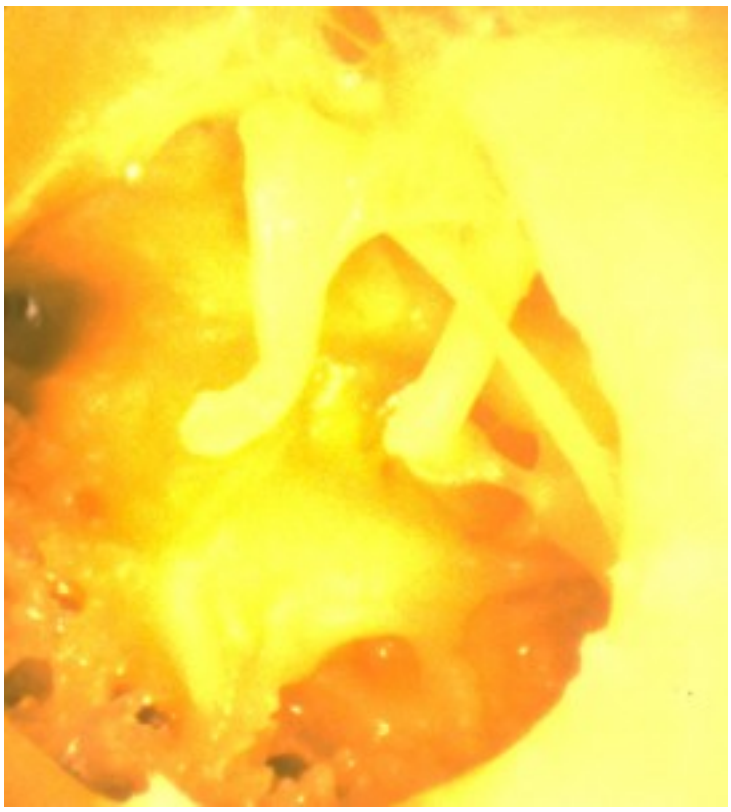

Figure 7 : osselets en place (ablation du tympan)la corde du tympan, une branche du nerf facial qui sert au goût et qui passe entre le manche du marteau et la longue apophyse de l'enclume ;

• la deuxième portion du nerf facial, plus en profondeur et située normalement dans un canal osseux[iv] *(figure 7)* ;

• le nerf tympanique de Jacobson, souvent invisible, parcourt le promontoire en surface, avec de nombreuses variations individuelles.

Les parois de la caisse du tympan possèdent différents orifices qui communiquent avec les structures avoisinantes : la trompe d'Eustache avec le rhinopharynx, l'aditus ad antrum avec la mastoïde et les deux fenêtres avec l'oreille interne.

Sauf Mention contraire, le contenu de cette page est sous contrat Creative Commons
Copyright Dr. Albert Mudry

Figure 8 : chaîne des osselets entièreLes osselets, au nombre de trois[v], comportent différentes parties anatomiques. Ils sont maintenus ensemble par des articulations et des ligaments *(figure 8)*. Le premier osselet est le **marteau,** car il a la forme d'un marteau. Il est le plus long et mesure entre 7 et 9 mm. Il est le seul osselet nettement visible en regardant dans l'oreille car il est inclus dans le tympan par sa longue apophyse, appelée plus communément le manche du marteau. Il comporte également une petite apophyse, elle aussi visible en regardant le tympan et une tête cachée, car enfouie dans l'attique. La tête du marteau s'articule au niveau du corps du deuxième osselet, l'**enclume**, appelée ainsi en raison de sa forme. L'enclume est un peu plus courte et plus lourde que le marteau. Elle possède aussi une longue apophyse en contact avec le troisième osselet, l'**étrier**, appelé ainsi en fonction de sa forme. L'étrier se compose d'une tête en contact avec l'extrémité de la longue apophyse de l'enclume (appelée apophyse lenticulaire), de deux branches et d'une base de forme sphérico-ovale, nommée platine.

Sauf Mention contraire, le contenu de cette page est sous contrat Creative Commons
Copyright Dr. Albert Mudry

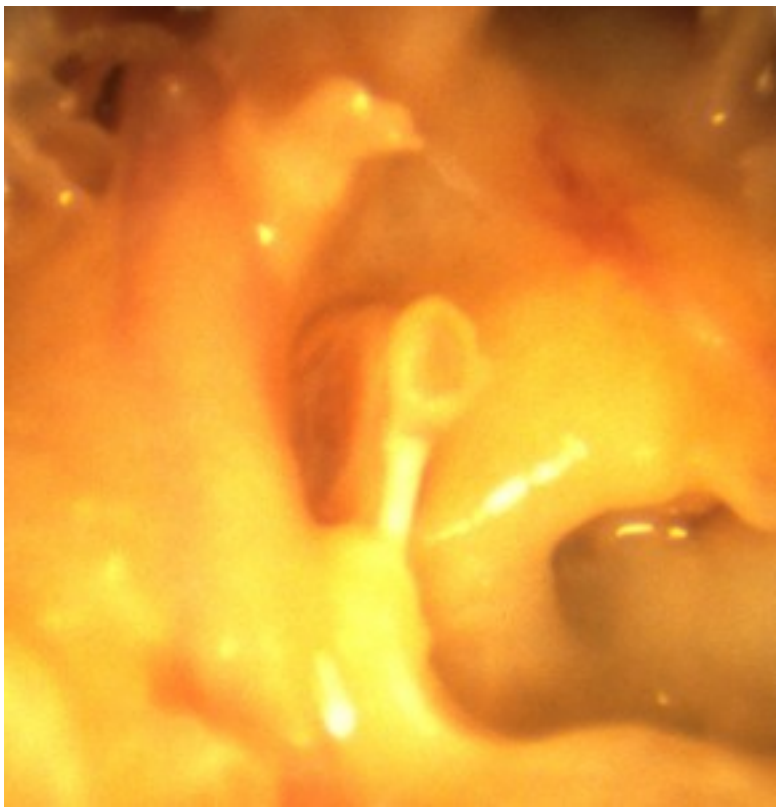

Figure 9 : étrier en placeL'ensemble comprenant la tête et les branches de l'étrier est appelé superstructure de l'étrier. Cette platine se trouve dans une logette, la fenêtre ovale, un des orifices entre l'oreille moyenne et l'oreille interne. Elle est maintenue en place par un ligament dit annulaire. L'étrier mesure environ 4 mm de hauteur *(figure 9)*. La mobilité des osselets est contrôlée par le **muscle tenseur du tympan** s'insérant entre la tête et la longue apophyse du marteau et par le **muscle de l'étrier** s'insérant au niveau de la tête de l'étrier. Le muscle du marteau attire le manche du marteau vers l'intérieur et augmente ainsi la tension du tympan tout en poussant l'étrier dans sa logette. Le muscle de l'étrier attire l'étrier en arrière et en dehors, diminuant ainsi sa mobilité.

Les deux fenêtres permettent à la caisse du tympan de communiquer avec l'oreille interne. La première, la **fenêtre ovale** ou fenêtre vestibulaire, dans laquelle se loge la platine de l'étrier, fait le lien entre la chaîne ossiculaire et la rampe vestibulaire de la cochlée. La deuxième, la **fenêtre ronde** ou fenêtre cochléaire, fait le lien entre la rampe tympanique de l'oreille interne et la caisse du tympan.

Sauf Mention contraire, le contenu de cette page est sous contrat Creative Commons
Copyright Dr. Albert Mudry

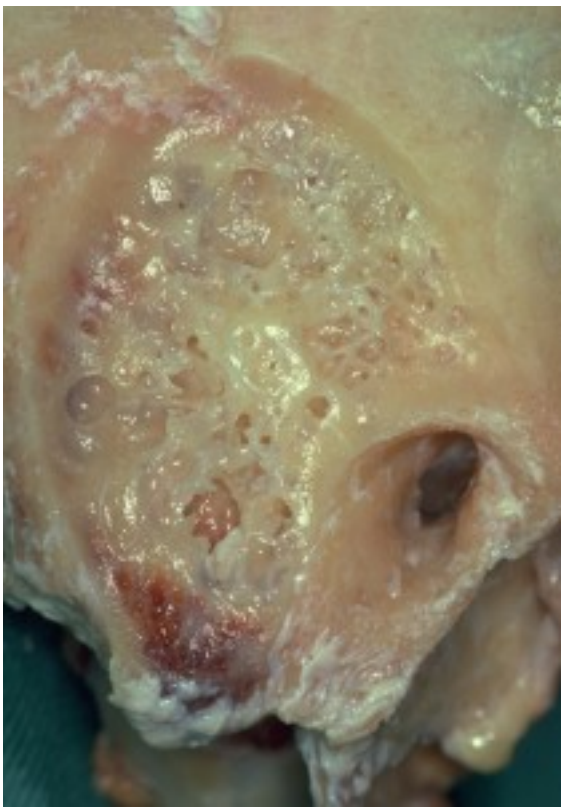

Figure 10 : cellules mastoïdiennes en surfaceLa **mastoïde** fait partie des cavités annexes de l'oreille moyenne. Elle se trouve dans l'os temporal, dont elle occupe deux parties différentes : en haut, l'écaille de l'os temporal et en bas le rocher. Située à l'arrière du conduit auditif externe, elle est creusée par de nombreuses cellules aérées[vi] *(figure 10)* plus ou moins en communication avec l'antre mastoïdien (appelé le plus souvent antrum), la partie la plus proche de la caisse du tympan. L'antre mastoïdien communique avec la caisse du tympan par l'aditus ad antrum. En profondeur de la mastoïde[vii] se situent le sinus veineux latéral (plus précisément le segment dit sigmoïde), les canaux semi-circulaires, la crête digastrique, le troisième segment du nerf facial et la base du crâne (avec la fosse cérébrale moyenne au-dessus de l'antre mastoïdien et avec la fosse cérébelleuse au niveau du sinus latéral).

Sauf Mention contraire, le contenu de cette page est sous contrat Creative Commons
Copyright Dr. Albert Mudry

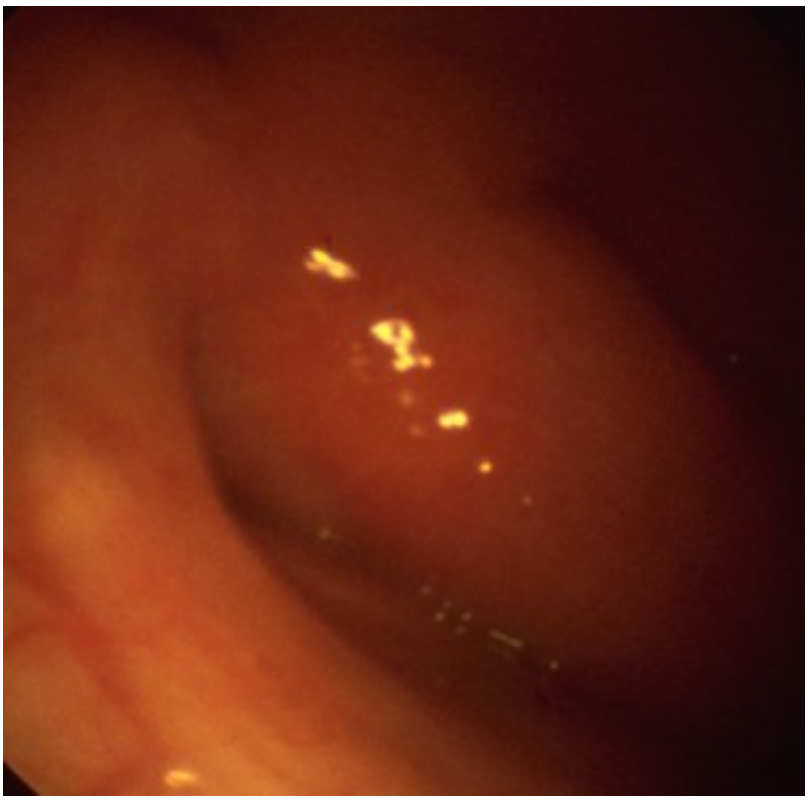

Figure 11 : entrée trompe d'EustacheLa **trompe d'Eustache**, ou trompe auditive, est un mince conduit de 35 à 40 mm de long. Constituée de cartilage, de muscles et d'os, elle relie l'oreille moyenne (par le récessus tympanique du protympanum) au rhinopharynx[viii] (par l'ostium pharyngien) *(figure 11)*. L'isthme tubaire constitue la portion la plus étroite de la trompe auditive à l'union de la partie osseuse (protympanum) et des structures cartilagineuses donnant la forme d'un sablier. Deux muscles principaux, le tenseur du voile du palais et l'élévateur du voile du palais, forment une boutonnière fonctionnelle servant à ouvrir et à fermer la trompe auditive. Elle permet avant tout d'équilibrer la pression d'air dans l'oreille moyenne, appellée souvent fonction tubaire. Elle sert aussi à l'évacuation des sécrétions produites dans l'oreille moyenne et à protéger l'oreille des infections provenant de l'arrière-nez. La fonction d'équilibre de pression est assurée par un mécanisme particulièrement complexe faisant intervenir, en plus de la trompe d'Eustache, toutes les cavités de l'oreille. La muqueuse de la caisse du tympan diffuse constamment des gaz en les produisant mais aussi en les absorbant. Le système cellulaire de la mastoïde joue un rôle tampon et participe aussi aux échanges gazeux dans l'oreille.

[ii] Ce nom lui a été donné en raison de sa forme ressemblant à un tambour et dont la membrane de vibration est le tympan.

[iii] Voussure produite par la cochlée.

[iv] Dans 10% des cas, le nerf facial n'est pas recouvert d'une protection osseuse.

Sauf Mention contraire, le contenu de cette page est sous contrat Creative Commons
Copyright Dr. Albert Mudry

[v] Jusqu'au début du XIXe siècle, on a cru qu'il en existait quatre, l'apophyse lenticulaire de l'enclume étant prise pour le 4ème osselet.

[vi] On parle aussi de cellules pneumatisées.

[vii] Il faut enlever les cellules aérées de la mastoïde pour pouvoir observer ces différentes structures, qui sont surtout importantes en chirurgie de l'oreille.

[viii] Appelé aussi arrière-nez, nasopharynx ou cavum. C'est un espace situé dans le fond du nez où arrivent aussi, par l'avant, les deux fosses nasales. Il contient les végétations et communique vers le bas avec la gorge.

Sauf Mention contraire, le contenu de cette page est sous contrat Creative Commons
Copyright Dr. Albert Mudry